

Uji Potensi Ekstrak Etanol Biji Mahoni (*Swietenia mahagoni*) Terhadap Struktur Histologi Testis Tikus Putih (*Rattus norvegicus*) yang Diinduksi Pakan Tinggi Lemak

Test of the Potential of Ethanol Extract of Mahogany Seeds (*Swietenia mahagoni*) on the Histological Structure of White Rat (*Rattus norvegicus*) Testes Induced by High-Fat Feed

Sri Isdadiyanto*, Agung Janika Sitasiwi, Salma Yusriana

¹Program Studi Biologi, Fakultas Sains dan Matematika Universitas Diponegoro

Jl. Prof. Jacub Rais, Tembalang, Semarang, 50275

*Email: isdadiyanto@yahoo.com

Diterima 26 Januari 2026 / Disetujui 9 Juni 2026

ABSTRAK

Hiperlipidemia merupakan lipid dalam tubuh melebihi normal. Biji mahoni mengandung senyawa yang berpotensi sebagai antioksidan. Studi tentang manfaat biji mahoni untuk hiperlipidemia telah banyak dilakukan namun belum luas pembahasannya tentang pengaruhnya terhadap struktur histologi testis tikus. Penelitian ini bertujuan menganalisis struktur histologi testis, manfaat pemberian ekstrak etanol biji mahoni (EEBM) terhadap profil tubulus seminiferus dan sel-sel spermatogenik pada tikus putih yang diinduksi pakan tinggi lemak, diamati melalui variabel diameter tubulus seminiferus dan skor kerusakan pada tubulus seminiferus. EEBM diberikan secara peroral selama 32 hari. Sebanyak 30 ekor tikus jantan dibagi enam kelompok perlakuan, yaitu P0: kontrol pakan standar, P1: kontrol pakan tinggi lemak, P2: pakan tinggi lemak + simvastatin 8mg/200gBB, P3-P5: pakan tinggi lemak + EEBM 14, 28, 54 mg/200gBB berurutan. Hasil analisis didapatkan ekstrak etanol biji mahoni memperbaiki diameter tubulus seminiferus dan menurunkan berat badan tikus. Kesimpulan penelitian ini yaitu ekstrak etanol biji mahoni berpotensi memperbaiki profil tubulus seminiferus testis tikus yang rusak akibat hiperlipidemia.

Kata kunci: tubulus seminiferus, antioksidan, hiperlipidemia, sel-sel spermatogenik

ABSTRACT

Hyperlipidemia is a condition where lipids in the body exceed normal levels. Mahogany seeds contain compounds that have the potential to act as antioxidants. Studies on the benefits of mahogany seeds for hyperlipidemia have been widely conducted, but their effects on the histological structure of rat testicles have not been widely discussed. This study aimed to analyze the histological structure of the testicles, the benefits of administering mahogany seed ethanol extract (MSEE) on the profile of seminiferous tubules and spermatogenic cells in white rats induced by a high-fat diet, observed through variables such as seminiferous tubule diameter and damage scores in the seminiferous tubules. MSEE was administered orally for 32 days. Total 30 male rats were divided into 5 treatment groups, namely P0: standard feed control, P1: high-fat diet control, P2: high-fat diet + simvastatin 8 mg/200gBW, P3-P5: high-fat diet + MSEE 14, 28, 54 mg/200gBW respectively. The results of the analysis showed that ethanol extract of mahogany seeds improved the diameter of seminiferous tubules and reduced body weight of rats. The study concluded that MSEE has the potential to improve the profile of the seminiferous tubules of rat testicles damaged by hyperlipidemia.

Keywords: Seminiferous tubules, antioxidants, hyperlipidemia, spermatogenic cells

PENDAHULUAN

Konsumsi makanan berlemak yang mengandung kolesterol tinggi dapat meningkatkan kadar lipid dalam darah hingga menimbulkan suatu keadaan yang disebut dengan hiperlipidemia. Hiperlipidemia dapat dilihat dari adanya kenaikan kadar trigliserida, kadar LDL, total kolesterol, dan penurunan sirkulasi Very Low Density Lipoprotein kolesterol (VLDL-C) dan kadar HDL, disertai adanya gangguan kesehatan pada tubuh khususnya gangguan kardio metabolik seperti hipertensi, obesitas, dan penyakit jantung koroner. Kelainan dalam sintesis dan degradasi lipoprotein plasma terjadi akibat kelainan metabolisme lipid atau transport lipid plasma yang memicu kondisi hiperlipidemia. Hiperlipidemia pada umumnya tidak memiliki gejala yang tampak jelas, namun dapat dideteksi dari diagnosis pemeriksaan rutin atau evaluasi untuk penyakit kardiovaskular aterosklerosis (Chou *et al.*, 2020). Kebiasaan mengonsumsi makanan tinggi lemak dapat menyebabkan hiperlipidemia. Hiperlipidemia merupakan sindrom metabolik yang ditandai dengan peningkatan kolesterol, trigliserida, Low Density Lipoprotein (LDL), dan penurunan High Density Lipoprotein (HDL) (Sopandi *et al.*, 2019).

Kerusakan pada fungsi organ tubuh yang ditimbulkan akibat hiperlipidemia salah satunya yaitu gangguan pada sel-sel organ reproduksi jantan yaitu testis. Hiperlipidemia mendukung peningkatan radikal bebas dalam tubuh sehingga memicu stres oksidatif yang kemudian dapat berakibat lebih fatal seperti infertilitas pada pria. Testis penderita hiperlipidemia dapat mengalami disfungsi organ, karena distribusi actin- alfa-globulin yang berperan dalam spermiogenesis akan terganggu, sehingga berakibat pada akrosom yang menjadi abnormal, kerusakan pada nukleus, dan juga ekor spermatozoa (Pushpendra & Jain, 2015). Akumulasi lemak pada organ testis dapat mempengaruhi fungsinya. Pemberian pakan tinggi lemak dapat menimbulkan akumulasi lemak pada skrotum, akibatnya produksi *Reactive Oxygen Species* (ROS) akan meningkat (Roushandeh *et al.*, 2015). Perubahan pada morfologi spermatozoa karena ROS yang berlebih akan mengganggu membran plasma spermatozoa yang tersusun oleh

asam lemak melalui induksi lipid peroksidase (Sánchez *et al.*, 2011).

Pengobatan hiperlipidemia umumnya menggunakan obat simvastatin. Simvastatin merupakan obat golongan statin yang bekerja menghambat aktivitas enzim 3-Hidroksi-3-Metilglutaril Koenzim A reduktase (HMG-CoA reduktase) secara kompetitif. Enzim HMG-CoA reduktase berperan dalam pembentukan asam mevalonat yang merupakan kunci dari sintesis kolesterol (Alarfaj *et al.*, 2012). Pengobatan sintesis umumnya dapat menimbulkan beberapa efek samping yang tidak diinginkan. Efek samping simvastatin antara lain nyeri abdominal, konstipasi, asthenia, nyeri kepala, mual, reaksi hipersensitif, miopati dan rabdomiolisis (Wulandari *et al.*, 2015). Efek samping dari penggunaan obat sintesis menyebabkan adanya upaya pengembangan potensi tanaman obat sebagai alternatif pengobatan.

Biji mahoni (*Swietenia mahagoni*) merupakan salah satu alternatif pengobatan karena memiliki efek antihiperlipidemia (Sukardiman and Ervina, 2020). Tanaman mahoni secara tradisional dimanfaatkan sebagai obat hipertensi, diabetes melitus, diare, malaria dan lainnya (Puttaswamy and Urooj, 2015). Rindawati *et al.* (2019) memaparkan senyawa metabolit sekunder pada ekstrak biji mahoni yang dimaserasi menggunakan etanol antara lain alkaloid, flavonoid, triterpenoid, dan fenolik. Menurut Koneri dan Pontoring (2016), kandungan flavonoid menduduki senyawa metabolit terbesar yang dihasilkan oleh ekstrak biji mahoni.

Antioksidan dapat membantu mengurangi bahkan menangkalkan perkembangan dan pengaruh radikal bebas terhadap tubuh. Tumbuhan yang dikenal mengandung antioksidan yang tinggi adalah Mahoni (*Swietenia mahagoni* L.). Kandungan antioksidan pada mahoni dapat ditemukan dalam bijinya. Senyawa fitokimia yang terkandung di dalamnya yaitu senyawa fenolik (flavonoid dan tanin), saponin, triterpenoid, alkaloid, dan tetranortriterpenoid (Sukardiman & Ervina, 2020).

Penelitian sebelumnya yang dilakukan oleh Widhiantara *et al.* (2018), menunjukkan bahwa diet tinggi lemak pada tikus menyebabkan atrofi tubulus seminiferus pada testis, struktur yang abnormal

pada tubulus dan diameternya yang kecil, serta spermatogonium yang tidak rapat. Hasil penelitian Puttaswamy & Urooj (2016) mengenai potensi antihiperkolesterolemia ekstrak daun mahoni (*Swietenia mahagoni* L. jacq) pada tikus jantan yang diinduksi diet tinggi kolesterol pada dosis 250 mg/KgBB dan 500 mg/KgBB, hasilnya menunjukkan adanya penurunan kolesterol total, LDL dan peningkatan kadar HDL pada tikus jantan hiperkolesterol. Observasi dari beberapa penelitian menjelaskan bahwa biji mahoni (*Swietenia mahagoni* L.) terbukti mampu menurunkan kadar glukosa darah pada tikus yang diinduksi aloksan (Santi *et al.*, 2021).

Berdasarkan penelitian yang telah dilakukan sebelumnya, kandungan antioksidan dalam biji mahoni dapat berperan sebagai antihiperlipidemia, namun belum ada yang membahas tentang pengaruhnya terhadap struktur histologi testis tikus putih. Penelitian ini dilakukan untuk membuktikan secara ilmiah pengaruh pemberian ekstrak biji mahoni terhadap struktur histologi testis tikus putih. Perbedaan dari penelitian sebelumnya yaitu tikus yang diinduksi pakan tinggi lemak.

METODE PENELITIAN

Penelitian ini merupakan penelitian eksperimental dengan metode Rancangan Acak Lengkap (RAL). Hewan uji yang digunakan adalah tikus putih (*Rattus norvegicus*) strain Sprague Dawley jantan usia 2 bulan dengan bobot badan (BB) ± 200 g berjumlah 30 ekor. Tikus diaklimasi selama ± 7 hari dengan pakan/minum secara *ad libitum*. Tikus dibagi menjadi 6 kelompok dengan 5 pengulangan, perlakuan selama 32 hari.. Perlakuan dalam penelitian ini adalah sebagai berikut, yaitu: P0 = kontrol negatif (diberi pakan standar), P1= kontrol positif (diberi pakan tinggi lemak yang terdiri dari pakan standar, minyak jelantah, dan kuning telur bebek per oral 2,5ml/200gBB), P2, diberi pakan tinggi lemak dan simvastatin 8mg/200gBB dalam 1ml aquades, P3 = pakan tinggi lemak dan EEBM 14mg/200gBB dalam 1ml CMC, P4 = pakan tinggi lemak dan EEBM 28mg/200gBB dalam 1ml CMC, P5 = pakan tinggi lemak dan EEBM 56mg/200gBB dalam 1ml CMC. Larutan simvastatin dan ekstrak etanol biji

mahoni diberikan setiap sore hari per oral. Dosis Ekstrak Etanol Biji Mahoni (EEBM) mengacu pada metode Santi *et al.* (2021). Dosis simvastatin mengacu pada metode Isdadiyanto *et al.* (2021). Penelitian ini telah mendapat surat pernyataan kelayakan (Ethical Clearance) dengan nomor: 26/EC/H/FK-UNDIP/IV/2022 dari komite etik penelitian kesehatan FK UNDIP.

Pakan Tinggi Lemak

Pakan tinggi lemak terdiri dari pakan standar ditambah minyak jelantah (*reused cooking oil*). Minyak jelantah diperoleh dari minyak goreng kemasan satu liter yang digunakan untuk menggoreng tahu seberat 450g selama 10 menit pada suhu 150-165° C dengan teknik *deep-fat-frying* (Muhartono *et al.*, 2018) sebanyak 9 kali penggorengan (Hanung *et al.*, 2019). Pakan tinggi lemak dibuat dengan perbandingan 10:1, yaitu setiap 30g pakan standar ditambahkan 3 ml minyak jelantah. Campuran tersebut diberikan kepada hewan uji setiap pagi hari. Pemberian kuning telur bebek dilakukan untuk mendukung tercapainya kondisi hiperlipidemia. Kuning telur bebek diberikan setiap satu kali dalam dua hari (pagi) per oral. Dosis kuning telur bebek diberikan sebanyak 2,5ml/200g bobot tikus (Arini *et al.*, 2020).

Pembuatan Larutan Simvastatin

Stok larutan simvastatin dibuat dengan cara menghaluskan tablet simvastatin menggunakan mortar dan pistil. Obat yang dapat digunakan untuk menurunkan kadar kolesterol pada manusia adalah Simvastatin. Dosis umum yang diberikan pada orang dewasa adalah 10- 20 mg/hari, sedangkan untuk tikus dosis yang akan digunakan adalah 8 mg/200 grBB sebanyak 1 ml (Isdadiyanto *et al.*, 2021).

Ekstrak Etanol Biji Mahoni

Biji mahoni dikupas, dikeringkan dan dihaluskan sehingga diperoleh serbuk simplisia. Serbuk simplisia diekstrak dengan metode maserasi yaitu menggunakan etanol teknis 95% dengan perbandingan 1kg : 5L. pada reaktor sederhana dan tertutup selama 3 hari. Ekstrak difiltrasi dengan

kertas saring, kemudian dievaporasi dengan rotary evaporator pada suhu 45-50°C tekanan 0,08 Mpa sehingga diperoleh tekstur menyerupai pasta. Kandungan fitokimia ekstrak etanol biji mahoni

(EEBM) ditunjukkan pada Tabel 1. Sediaan pasta EEBM diencerkan sesuai dosis yaitu 14, 28, 56 mg/200gBB/hari dalam 1 ml CMC (Santi *et al.*, 2021).

Tabel 1. Uji Analisis Kandungan Fitokimia EEBM

Senyawa	Pereaksi	Hasil	Keterangan
Alkaloid	Mayer	Terbentuk endapan putih	+
Flavonoid	Serbuk Mg, HCl pekat	Terbentuk warna jingga	+
Tanin	FeCl ₃ 5%	Terbentuk warna hijau kehitaman	+
Polifenol	FeCl ₃ 5%	Terbentuk warna hijau kehitaman	+
Saponin	HCl	Tidak terbentuk buih	-
Steroid	Liebermann-Burchard	Tidak terbentuk cincin biru kehijauan	-
Terpenoid	Liebermann-Burchard	Terbentuk cincin kecoklatan	+

Preparat Histologi Testis

Pembuatan preparat histologi testis menggunakan metode parafin. Organ testis difiksasi dengan larutan NBF (*neutral buffered formalin*) 10%. Organ testis disiapkan untuk dipotong (*trimming*) sebesar ±4 mm dan diletakkan pada *embedding cassette*. Tahap pembuatan histologi dibuat secara berurutan mengacu pada penelitian Isdadiyanto (2018) dimulai dari koleksi sampel organ jantung, fiksasi, dehidrasi, dealkoholisasi, impregnasi, *sectioning* (±4 µm), deparafinisasi, *staining* dengan Hematoksin-Eosin (HE), *mounting*, dan *labeling*.

Analisis Mikroskopik Tesris dan Pengukuran Variabel

Pengamatan preparat dilakukan dengan menggunakan mikroskop Olympus CX23 yang dilengkapi dengan fotomikrograf. Variabel yang diamati adalah diameter tubulus seminiferus dan tingkat kerusakan tubulus seminiferus berdasarkan spermatogonium pada membran basal tubulus seminiferus. Pengukuran diameter tubulus seminiferus dilakukan pada perbesaran 40× dengan cara mengukur jarak terjauh dari bidang horizontal dan vertikal dari sel yang berbentuk bulat atau dianggap bulat lalu kemudian di rata-ratakan (Hanisa *et al.*, 2020). Pengamatan tingkat kerusakan dari sel spermatogonium dilakukan pada perbesaran 40×, 100×, dan 400×, dengan cara menghitung perbandingan tubulus seminiferus yang normal dan abnormal kemudian disajikan

dalam data persentase. Tubulus seminiferus abnormal ditandai dengan tubulus yang berfragmentasi, spermatogonium pada membran basal yang tampak renggang dan kosong, serta sel leydig yang hanya sedikit, dan ditemukan adanya penyumbatan pembuluh darah.

Analisis Data

Data dianalisis dengan uji normalitas dan uji homogenitas. Uji ANOVA (Analysis of Variances) pada taraf kepercayaan 95%. Hasil uji ANOVA yang berbeda nyata ($p \leq 0,05$), dilanjutkan dengan uji Duncan. Analisis statistik menggunakan program IBM SPSS Statistics 26.

HASIL DAN PEMBAHASAN

Hasil analisis profil tubulus seminiferus tikus putih jantan yang diinduksi pakan tinggi lemak dan paparan ekstrak etanol biji mahoni. Diameter Tubulus seminiferus menunjukkan adanya perbedaan yang signifikan antara P0, P1 dan P5. Berat badan tikus juga memperlihatkan adanya perbedaan yang nyata antara P0, P2, dan P5. Bobot testis dan kerusakan tubulus seminiferus tidak menunjukkan adanya perbedaan secara nyata antar kelompok perlakuan. Data hasil analisis disajikan pada Tabel 2.

Perbedaan yang signifikan pada rerata diameter tubulus seminiferus menunjukkan bahwa pemberian ekstrak etanol biji mahoni mempengaruhi diameter tubulus seminiferus tikus yang diinduksi dengan pakan tinggi lemak. Tikus

yang diberi pakan tinggi lemak berupa pakan standar yang dicampur dengan minyak jelantah dan telur bebek 2,5 ml/200gBB memiliki diameter tubulus seminiferus yang kecil. Diameter tubulus seminiferus yang kecil menandakan adanya pengaruh dari pemberian pakan tinggi lemak. Hal ini sesuai dengan penelitian Widhiantara *et al.* (2018) bahwa terdapat atrofi tubulus seminiferus pada tikus yang diberi pakan tinggi lemak, ditunjukkan dengan adanya tubulus yang abnormal,

dan diameter tubulus yang kecil. Perbaikan secara signifikan diameter tubulus seminiferus tampak pada kelompok perlakuan P5 yang diberi ekstrak etanol biji mahoni sebanyak 56 mg/200gBB selama 32 hari. Hal ini menunjukkan adanya pengaruh pemberian ekstrak etanol biji mahoni pada diameter tubulus seminiferus. Kandungan antioksidan dalam biji mahoni terbukti dapat membantu mengurangi efek dari senyawa radikal bebas dalam tubuh.

Tabel 2. Hasil Analisis Bobot Testis, Diameter TS, Skor Kerusakan TS, dan Berat Badan Tikus Hiperlipidemia setelah paparan ekstrak etanol biji mahoni

Perlakuan	Bobot Testis (g) ($\bar{x} \pm SD$)	Diameter TS (μm) ($\bar{x} \pm SD$)	Skor Kerusakan TS (%) ($\bar{x} \pm SD$)	Berat Badan Tikus (g) ($\bar{x} \pm SD$)
P0	286 ^a ± 19,73	84 ^b ± 7,78	40 ^a ± 12,25	286 ^b ± 15,2
P1	295,80 ^a ± 17,02	74,20 ^a ± 3,77	50 ^a ± 15,81	274 ^{ab} ± 11,4
P2	292,80 ^a ± 24,65	83,20 ^b ± 6,30	54 ^a ± 18,16	284 ^b ± 16,7
P3	286,60 ^a ± 32,09	78,60 ^{ab} ± 6,58	52 ^a ± 21,67	272 ^{ab} ± 20,5
P4	299,60 ^a ± 28,2	84,80 ^b ± 4,86	44 ^a ± 20,73	268 ^{ab} ± 30,3
P5	291,60 ^a ± 23,82	92,40 ^c ± 3,65	48 ^a ± 23,87	248 ^a ± 22,8

Keterangan: Angka dengan superskrip yang tidak sama dalam kolom menunjukkan perbedaan yang nyata pada taraf kepercayaan 95% ($P < 0,05$). P0=tikus diberi pakan standar, P1=tikus diberi pakan tinggi lemak dan kuning telur bebek 2,5 ml/200gBB, P2=P1+8 mg/200gBB simvastatin, P3=P1+ 14 mg/200gBB ekstrak etanol biji mahoni, P4=P1+28 mg/200gBB ekstrak etanol biji mahoni, P5=P1+56 mg/200gBB ekstrak etanol biji mahoni, Standar Deviasi (SD), Tubulus Seminiferus (TS).

Pemberian ekstrak etanol biji mahoni pada tikus putih jantan yang diinduksi pakan tinggi lemak juga menunjukkan perbedaan signifikan pada rerata berat badan tikus. Pemberian pakan tinggi lemak berupa pakan standar yang dicampur dengan minyak jelantah dan kuning telur bebek 2,5 ml/200gBB mempengaruhi kenaikan berat badan tikus. Asupan pakan tinggi lemak secara terus menerus menyebabkan menumpuknya lemak di pembuluh darah dan meningkatkan kadar kolesterol dalam darah yang ditandai dengan adanya kenaikan berat badan berlebih atau obesitas. Chou *et al.* (2020) menyatakan bahwa konsumsi secara berlebihan makanan berlemak yang mengandung kolesterol tinggi dapat meningkatkan kadar lipid dalam darah hingga menimbulkan suatu keadaan yang disebut dengan hiperlipidemia. Hiperlipidemia dapat dilihat dari adanya kenaikan kadar trigliserida, kadar LDL, total kolesterol, dan penurunan sirkulasi Very Low Density Lipoprotein

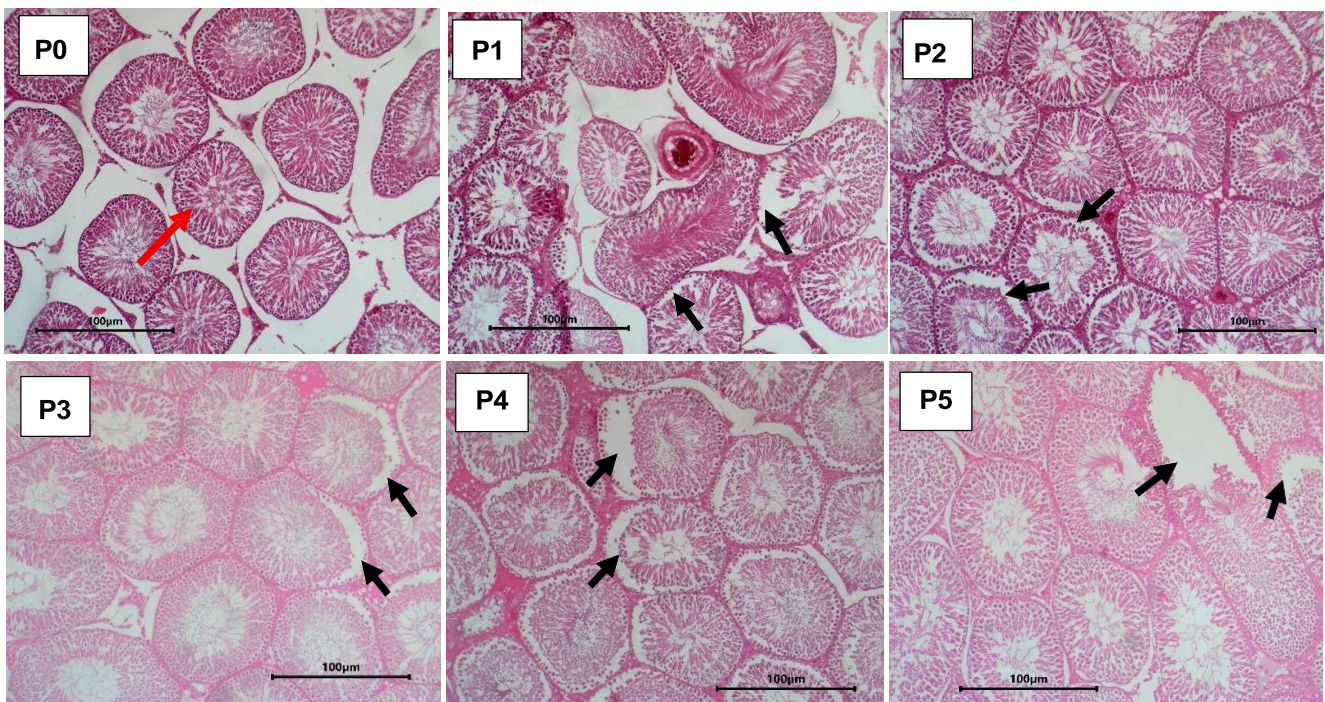
kolesterol (VLDL-C) dan kadar HDL, disertai adanya gangguan kesehatan pada tubuh khususnya gangguan kardio metabolik seperti hipertensi, obesitas, aterosklerosis dan penyakit jantung koroner.

Ekstrak etanol biji mahoni yang diberikan pada tikus putih jantan yang diinduksi pakan tinggi lemak tidak menunjukkan perbedaan yang signifikan pada bobot testis dan skor kerusakan tubulus seminiferus. Pemberian seluruh larutan uji dan perlakuan dalam penelitian berlangsung selama 32 hari. Hal ini menunjukkan bahwa pemberian ekstrak etanol biji mahoni belum menunjukkan perbedaan yang signifikan. Kerusakan tubulus seminiferus disajikan pada Gambar 1. Tubulus seminiferus yang mengalami kerusakan ditandai dengan spermatogonium pada membran basal tubulus yang terlihat renggang atau tidak rapat, fragmentasi tubulus, serta hanya dijumpai sedikit sel leydig. Hal ini dikarenakan sel spermatogonium

rusak akibat penumpukan lemak sehingga tubulus menjadi abnormal dan tidak berfungsi dengan baik, akibatnya proses spermatogenesis terganggu. Hiperlipidemia pada sel-sel spermatogenik dapat disebabkan karena tingginya senyawa radikal bebas (*Reactive Oxygen Species*) dalam sel dan jaringan normal, akibat dari konsumsi pakan tinggi lemak. Tingginya kadar ROS dalam tubuh pada waktu yang lama dapat mengakibatkan rusaknya pertahanan tubuh dan menimbulkan berbagai penyakit (Murray *et al.*, 2014). Hiperlipidemia yang disebabkan oleh pakan tinggi lemak sangat erat kaitannya dengan peningkatan radikal bebas dalam sel dan jaringan normal yang disebut dengan ROS. ROS bersifat toksik terhadap sel dan jaringan sehingga mampu mengakibatkan hambatan proliferasi sel dan menyebabkan kematian sel.

Tikus pada kelompok perlakuan yang diberi larutan uji simvastatin sebanyak 8 mg/200gBB tidak menunjukkan adanya perbedaan yang signifikan. Simvastatin merupakan obat yang digunakan dalam penanganan hiperlipidemia. Dewi & Merry (2017) dalam penelitiannya menjelaskan mekanisme obat statin pada sintesis kolesterol yaitu

dengan menghambat koenzim HMG-CoA reduktase secara kompetitif. Kadar kolesterol seluler akan mengalami penurunan dan mengaktifkan protein pengikat elemen regulasi sterol (SREBP) yang bekerja sebagai faktor transkripsi dalam ekspresi gen untuk kode reseptor LDL. Kadar LDL dapat direduksi karena adanya peningkatan penyerapan LDL plasma oleh ekspresi reseptor LDL. Statin mampu menurunkan aktivitas Cholesterol Ester Transfer Protein (CETP). Reduksi dari aktivitas CETP dapat memicu kenaikan kadar HDL sebesar 3-15%. Statin mampu membantu untuk menurunkan kadar kolesterol pada penderita hiperlipidemia, namun dalam penggunaan jangka panjang statin memiliki efek samping bagi tubuh. Statin diketahui menghambat sintesis hormon dalam proses reproduksi yaitu testosteron. Testosteron merupakan hormon yang berperan dalam produksi sel sperma dan disintesis dalam sel leydig. Proses sintesis dalam sel leydig dirangsang oleh hormon LH dan FSH yang diatur oleh otak pada bagian hipotalamus atau dikenal dengan kelenjar hipofisis.



Gambar 1. Tubulus seminiferus abnormal (perbesaran 400×), pewarnaan hematoxylin-eosin (HE). Keterangan: panah hitam menunjukkan tubulus seminiferus dengan lapisan spermatogonium yang terlepas dari membran basal, panah merah menunjukkan tubulus seminiferus normal.

KESIMPULAN

Penelitian ini disimpulkan bahwa ekstrak etanol biji mahoni berpotensi memperbaiki profil tubulus seminiferus testis tikus yang rusak akibat hiperlipidemia.

UCAPAN TERIMA KASIH

Penelitian ini didanai oleh PNPB tahun 2022 Fakultas Sains dan Matematika Universitas Diponegoro Nomor: 1261B/UN7.5.8/PP/2022.

DAFTAR PUSTAKA

- Alarfaj, N. A., Aly, F. A., & El-Tohamy, M. (2012). Electrochemical Sensors for Direct Determination of Simvastatin in Pharmaceutical Formulations and Biological Fluids. *Journal of The Chilean Chemical Society*, 57(2): 1140- 1146.
- Arini, W., Isdadiyanto, S., dan Sitasiwi, A. J. (2020). Efek Pemberian Ekstrak Etanol Daun Mimba (*Azadirachta indica* A. Juss.) terhadap Struktur Ren Tikus Putih (*Rattus norvegicus* L.) yang Diberi Pakan Tinggi Lemak. *Buletin Anatomi dan Fisiologi*, 5(2), pp. 157–165.
- Chou, Y., Ma, J., Su, X., & Zhong, Y. (2020). Emerging insights into the relationship between hyperlipidemia and the risk of diabetic retinopathy. *Lipids in Health and Disease*, 19(1): 1–12.
- Dewi, I. P. & Merry, M. S. (2017). Peranan Obat Golongan Statin. *Berkala Ilmiah Kedokteran Duta Wacana*, 2(3):1.
- Hanisa, H. C. V., Saraswati, T. R., & Tana, S. (2021). Efek Serbuk Kunyit dan Kurkumin pada Spermatogenesis Mencit (*Mus musculus*) yang Diberi Minuman Beralkohol. *Buletin Anatomi dan Fisiologi*, 6(2): 154-160.
- Hanung, A., Saktini, F., dan Gumay, A. R. (2019). Pengaruh Frekuensi Penggorengan Minyak Jelantah terhadap Diameter dan Gambaran Histopatologi Lumen Aorta Tikus Wistar (*Rattus norvegicus*). *Diponegoro Medical Journal (Jurnal Kedokteran Diponegoro)*, 8(1), pp. 26–37.
- Isdadiyanto, S. (2018). Tebal Dinding dan Diameter Lumen Arteria Koronaria Tikus Putih Setelah Pemberian Teh Kombucha Kadar 100% Waktu Fermentasi 6, 9 dan 12 Hari. *Buletin Anatomi dan Fisiologi*, 3(1): 97-104.
- Isdadiyanto, S., Mardiaty S. M., & Sitasiwi, A. J. (2021). Kadar Apoprotein A dan Apoprotein B Serum Darah Tikus Putih (*Rattus norvegicus* L.) Yang Diinduksi Pakan Tinggi Lemak Setelah diberi Ekstrak Etanol Daun Mimba (*Azadirachta indica*). *Buletin Anatomi dan Fisiologi*, 6 (1).
- Koneri, R., dan Pontororing, H. H. (2016). Uji Ekstrak Biji Mahoni (*Swietenia macrophylla*) terhadap Larva *Aedes aegypti* Vektor Penyakit Demam Berdarah. *Jurnal MKMI*, 12(4), pp. 216–223
- Muhartono, M., Agung, M. Y., Nindya, T. P., Tri, N. S., dan Oktafany, O. F. (2018). Minyak Jelantah Menyebabkan Kerusakan pada Arteri Koronaria, Miokardium, dan Hepar Tikus Putih (*Rattus norvegicus*) Jantan Galur Sprague Dawley. *JK Unila*, 2(2).
- Murray, R. K., Bender, D. A., Botham, K. M., Kenelly, P. J., Rodwell, V. W., & Weil, P. A. (2014). *Biokimia Harper*. Edisi ke-29. Jakarta : EGC
- Pushpendra, A., & Jain, G. C. (2015). Hyperlipidemia and Male Fertility: A Critical Review of Literature. *Andrologi*. 4(2): 1-12.
- Puttaswamy, N. Y., and Urooj, A. (2016). In Vivo Antihypercholesterolemic Potential of *Swietenia mahagoni* Leaf Extract. *Hindawi Publishing Corporation*. pp. 1–6.
- Rindawati, N., Daniel., dan Saleh, C. (2019). Uji Fitokimia, Uji Toksisitas dan Aktivitas Antioksidan dari Biji Tumbuhan Mahoni (*Swietenia mahagoni* (L) Jacq). *Jurnal Atomik*, 4(2), pp 78–81.
- Roushandeh, A. M., Salehi, I., & Mortazavi, M. (2015). Protective Effects of Restricted Diet and Antioxidants on Testis Tissue in Rats Fed with High- Fat Diet. *Iranian Biomedical Journal*. 19(2): 96-101.
- Sánchez, A. F., Santillán E. M., Bautista M., Soto J. E., González, Á. M., Chirino, C. E., Montiel, I. D., Rivera, G. S., Vega, C. V., & González, J. A. M. (2011). Inflammation, Oxidative Stress, and Obesity. *International Journal of Molecular Sciences*. 12: 3117-3132.
- Santi, W., Eliya, M., dan Anisa, M. (2021). Pengaruh Pemberian Ekstrak Etanol 96% Biji Mahoni (*Swietenia Mahagoni* L) dalam Menurunkan Kadar Glukosa Darah pada Mencit (*Mus Musculus*) yang Diinduksi Alokstan. *Jurnal Kedokteran dan Kesehatan: Publikasi Ilmiah Fakultas Kedokteran Universitas Sriwijaya*, 81(1), pp. 69–74.
- Sopandi, D., Saraswati, R., Yuniwanti, E., Y., dan Sudarto, J. H. (2019). Effects of Kersen Juice

and Lakum Leaf Extract on Lipid Profile of White Rats with Hyperlipidemia. Biosaintifika Journal of Biology & Biology Education, 11(3), pp. 345–351.

Sukardiman, & Ervina, M. (2020). The Recent Use of Swietenia mahagoni (L.) Jacq. As Antidiabetes Type 2 Phytomedicine; A Systematic Review. Heliyon. Vol. 6.

Widhiantara, I. G., Permatasari, Ayu Putri A.A., Siswanto, F.M., Dewi, & Eny Sulistya, N.P. (2018). Ekstrak Daun Sembung (Blumea balsamifera) Memperbaiki Histologi Testis Tikus Wistar yang diinduksi Pakan Tinggi Lemak. Jurnal Bioteknologi & Biosains Indonesia. 5(2): 111-118.

Wulandari, R. L., Susilowati, S., dan Asih, M. (2015). Pengaruh Kombinasi Ekstrak Etanol

Daun Sirsak (Annona muricata L.) dan Simvastatin terhadap Kadar Kolesterol Total dan Low Density Lipoprotein (LDL) Tikus yang Diinduksi Pakan Tinggi Lemak. Jurnal Ilmu Farmasi Dan Farmasi Klinik, 12(2), pp. 24–32.