

## Struktur Histologi Testis Tikus Putih (*Rattus Norvegicus L.*) Setelah Pemberian Sediaan Nanokitosan Ekstrak Etanol Daun Mimba (*Azadirachta Indica A.Juss*)

### Testicular Structure of White Rats (*Rattus Norvegicus L.*) After Treated by Nanochitosan Ethanol Extract of Neem Leaf (*Azadirachta Indica A. Juss*).

Agung Janika Sitaswi\*, Siti Muflichatun Mardiaty, Alfriyan Krisna Melati

Program Studi Biologi, Fakultas Sains dan Matematika Universitas Diponegoro

Jl. Prof. Jacub Rais, Tembalang, Semarang, 50275

\*Email: agssiwi@yahoo.co.id

Diterima 4 April 2023 / Disetujui 17 November 2023

#### ABSTRAK

Daun mimba (*Azadirachta indica*) memiliki banyak manfaat dalam bidang kesehatan. Hasil pengujian yang sudah dilakukan menunjukkan bahwa pemberian ekstrak daun mimba dapat mempengaruhi sistem reproduksi pada hewan jantan, namun efek yang diberikan tidak signifikan terhadap organ testis. Ukuran senyawa yang terlalu besar diduga tidak dapat menembus *blood-tissue barrier* sehingga perlu dikemas dalam formula dengan ukuran yang lebih kecil, berupa nanopartikel. Tujuan penelitian ini adalah mengetahui pengaruh sediaan nanokitosan ekstrak etanol daun mimba (SNEEDM) terhadap histologis testis tikus putih. Penelitian ini menggunakan 32 ekor tikus umur 2 bulan dibagi menjadi 4 perlakuan yaitu K- (aquades 2ml), K+ (larutan sediaan nanokitosan 2ml). P1 (diberi sediaan nanokitosan dan ekstrak dengan perbandingan 1:0.5), P2 (diberi sediaan nanokitosan dan ekstrak etnaol daun mimba dengan perbandingan 1:1). Hasil penelitian menunjukkan pemberian ekstrak etanol mimba dalam bentuk nanopartikel kitosan berpengaruh tidak nyata terhadap bobot testis, diameter tubulus seminiferus dan skor kerusakan tubulus seminiferus namun berpengaruh nyata terhadap ketebalan epitel tubulus seminiferus ( $P < 0.05$ ), sehingga dapat disimpulkan bahwa pemberian SNEEDM berpengaruh terhadap penurunan ketebalan lapisan epitel tubulus seminiferus.

*Kata kunci : nanokitosan, azadirachta indica, testis, tubulus seminiferus, antifertilitas*

#### ABSTRACT

*Azadirachta indica* have many health benefits. The results of tests that have been carried out show that the administration of neem leaf extract can affect the reproductive system in male animals, but the effect given is not significant to the testicular organs. The size of the compound that is too large is thought to be unable to penetrate the blood-tissue barrier, so it could be packed in a small size particles. The purpose of this study was to determine the effect of neem leaf ethanol extract nanocytosan preparation (SNEEDM) on the histology of white rat testes. This study used 32 rats aged 2 months divided into 4 treatments namely K- (2ml distilled water), K+ (treated by 2ml preparation of nanochitosan solution), P1 (treated by preparation of nanochitosan and neem leaf ethanol extract 1:0.5 in proportion), P2 (treated by preparation of nanochitosan and neem leaf ethanol extract with 1:1 in proportion). The results are the administration of neem ethanol extract in the form of chitosan nanoparticles had no significant effect on testicular weight, seminiferous tubule diameter and seminiferous tubule damage score but had a significant effect on seminiferous tubule epithelial thickness ( $P < 0.05$ ), so it can be concluded that the administration of SNEEDM has an effect on reducing the thickness of the seminiferous tubule epithelial layer.

*Keywords : nanochitosan, azadirachta indica, testes, seminiferous tubules, antifertility*

## **PENDAHULUAN**

Penggunaan tanaman obat pada saat ini mengalami peningkatan bersamaan dengan terjadinya perkembangan obat tradisional, bidang farmasi, kosmetik, makanan dan minuman. Salah satu tanaman yang umum digunakan oleh masyarakat untuk dijadikan obat tradisional adalah tanaman mimba (*Azadirachta indica*). Daun mimba (*Azadirachta indica*) memiliki banyak manfaat dalam dunia kesehatan antara lain, sebagai antiinflamasi, antirematik, antipiretik, antidiabetes, antitukak lambung, antifertilitas, antivirus, dan antikanker (Puspitasari dkk., 2009). Hasmat *et al.* (2012) juga menambahkan bahwa tanaman ini dapat diekstraksi dan menghasilkan banyak senyawa aktif seperti alkaloid, flavonoid, triterpenoid, senyawa fenolik, karotenoid, steroid, keton, dan yang paling aktif adalah azadirachtin. Senyawa aktif yang terdapat pada daun mimba memiliki efek anti-fertilitas pada hewan jantan maupun betina. Senyawa antifertilitas bekerja melalui efek hormonal yang membuat laju metabolisme sel spermatogenik menjadi lambat dengan cara mengganggu keseimbangan hormon (Wiryawan dkk., 2009).

Pengujian ekstrak etanol daun mimba menunjukkan hasil yang bervariasi. Penelitian Apolonia & Sukarjati (2017) membuktikan bahwa pemberian ekstrak daun mimba dengan dosis 100 mg/kgBB berpengaruh terhadap penurunan diameter tubulus seminiferus dan penurunan jumlah sel leydig. Hasil pengujian yang sudah dilakukan tidak memberikan efek yang signifikan terhadap organ testis. Seriana *et al.* (2019) menyatakan bahwa ekstrak etanol daun mimba menyebabkan perubahan sistem reproduksi dengan mengganggu spermatogenesis, diantaranya dengan menurunkan motilitas dan morfologi spermatozoa, memengaruhi struktur dan fungsi testis yang menyebabkan penurunan kualitas spermatozoa. Paparan ekstrak etanol daun mimba pada mencit menyebabkan bobot tubuh, bobot testis dan diameter tubulus seminiferus tidak signifikan jika dibandingkan dengan kontrol (Avycena dkk., 2020). Hasil penelitian Laila *et al.*, (2022) membuktikan bahwa paparan ekstrak etanol daun mimba pada tikus hiperkolesterol menyebabkan penurunan struktur

dan fungsi reproduksi jantan yang ditunjukkan dengan morfologi dan jumlah spermatozoa, ekspresi protein epididymis.

Martien dkk. (2012) menyatakan hal ini dapat terjadi dikarenakan molekul obat tidak dapat menembus sistem pertahanan tubuh dengan baik. Ukuran senyawa yang terlalu besar diduga tidak dapat menembus *blood-tissue barrier*. Nanopartikel yang sering digunakan sebagai penghantar obat dan tidak berbahaya bagi tubuh adalah nanopartikel yang disediakan dengan bahan dasar kitosan. Kitosan merupakan polisakarida alam yang tidak beracun dan mudah terbiodegradasi (Putri dkk., 2012). Martien dkk. (2012) menyatakan bahwa penghantaran nanopartikel merupakan formulasi suatu partikel yang terdispersi pada ukuran nanometer atau berskala per seribu mikron. Berdasarkan hal ini, manfaat dari daun mimba dapat ditingkatkan dengan menjadikannya sediaan nanokitosan ekstrak etanol daun mimba (SNEEDM). Penelitian ini menguji efek sediaan nanokitosan ekstrak etanol daun mimba sebagai sediaan antifertilitas terhadap reproduksi tikus jantan yang ditunjukkan dengan perubahan bobot testis yang dipengaruhi oleh perubahan diameter tubulus seminiferus ketebalan epitel tubulus seminiferus, serta persentase kerusakan tubulus seminiferus.

## **METODE PENELITIAN**

### **Bahan dan Alat**

Bahan penelitian ini adalah hewan uji berupa tikus putih jantan *Sprague Dawley* berusia 2 bulan sebanyak 32 ekor dengan rerata bobot badan 200 gram, daun mimba sebanyak satu kilogram yang diperoleh dari lingkungan Fakultas Sains dan Matematika, Universitas Diponegoro, sediaan nanokitosan ekstrak etanol daun mimba, sekam padi, kertas label, tisu, Hi Pro-Vite A594, kloroform, lateks, masker, kapas. Alat-alat yang digunakan adalah *magnetic stirrer*, jarum sonde, spuit, alat bedah, mikroskop, alat tulis, set kandang.

### **Rancangan Penelitian**

Penelitian ini dilakukan dengan menggunakan rancangan acak lengkap (RAL). Pada

penelitian ini dilakukan 4 perlakuan dengan 8 ulangan di setiap perlakuannya. Hewan uji dibagi menjadi 4 kelompok perlakuan yaitu : K+ (Tikus normal diberi sediaan nanokitosan sebanyak 2 ml), K- (Kelompok tikus normal diberi akuades sebanyak 2 ml), P1 (Tikus normal diberi sediaan nanokitosan ekstrak etanol daun mimba dengan perbandingan 1:0,5 sebanyak 2 ml), P2 (Tikus normal diberi sediaan nanokitosan ekstrak etanol daun mimba dengan perbandingan 1:1 sebanyak 2 ml).

### Preparasi Bahan Uji

Preparasi nanokitosan dilakukan sesuai metode Fitri dkk. (2019) melarutkan 1 gram ekstrak yang sudah disiapkan ke dalam 35 mL etanol yang kemudian ditambahkan dengan 15 mL akuades. Larutan dilarutkan kedalam 100 mL larutan kitosan dengan menggunakan pengaduk *magnetic stirrer* dan dilarutkan kedalam larutan natrium tripolifosfat (NaTPP) 0,1%. Bahan tercampur diaduk menggunakan *magnetic stirrer* selama 2 jam. Ukuran partikel dan zeta potensial diukur menggunakan *Malvern particle size analyzer*.

### Pemberian Bahan Uji

Pemberian perlakuan terhadap hewan uji dilakukan secara oral setiap sore selama 28 hari. Perlakuan yang diberikan sesuai dengan takaran dosis yang telah ditentukan. Pemberian perlakuan dilakukan dengan menggunakan sonde dengan panjang  $\pm 12$  cm, yang dipasang pada spuit berukuran 3 ml. *Handling* tikus dilakukan dengan memegang ekor tikus dan diangkat secara perlahan keluar dari kandangnya. Posisi kepala tikus diapit oleh jari tengah dan jari telunjuk, sedangkan jari manis dan ibu jari berada diantara kaki depan dan kaki belakang baik bagian kiri maupun kanan. Tikus ditenangkan hingga tidak berontak. Tikus yang sudah tenang dapat diberikan perlakuan secara oral dengan memasukkan sonde sepanjang 3/4 bagian sonde atau 9 cm panjang jarum sonde melalui mulut secara perlahan hingga ke bagian lambung. Saat sudah menyentuh bagian

lambung spuit dapat ditekan hingga larutan dapat masuk ke dalam lambung. Sonde dapat dikeluarkan dari lambung tikus secara perlahan saat sudah selesai dan tikus dikembalikan ke dalam kandangnya.

### Pengamatan variabel Penelitian

Pengukuran preparat diameter tubulus seminiferus dilakukan dengan menggunakan mikrometer pada lensa okuler. Pengukuran diameter tubulus seminiferus menggunakan mikroskop fotomikrograf dengan perbesaran Lensa obyektif 40x dan lensa okuler 10x. Berdasarkan Munaya et al. (2018) diameter tubulus seminiferus merupakan garis tengah tubulus seminiferus yang bulat atau hampir bulat. Pengukuran diameter dilakukan sebanyak dua kali pada setiap tubulus seminiferus. Pengukuran dilakukan dengan cara menarik garis pada jarak terpanjang dan terpendek yang menghubungkan garis tepi terluar tubulus seminiferus. Garis terpendek ditarik secara tegak lurus terhadap garis terpanjang. Ketebalan epitel tubulus seminiferus diukur dengan cara menarik garis dari jarak terdekat pada batas antara lapisan sel spermatogonia hingga permukaan lumen setiap tubulus seminiferus. Pengukuran ketebalan epitel dilakukan pengukuran lima buah tubulus seminiferus pada setiap layang pandang. Pengukuran dilakukan pengulangan sebanyak dua kali di tempat yang berbeda pada setiap tubulus seminiferus.

### Analisa Data

Analisis data dilakukan sesuai dengan Wahyono (2012) dengan uji normalitas dan uji homogenitas dari data hasil pengamatan preparat histologis variabel penelitian yang diamati yaitu bobot testis, diameter tubulus seminiferus, dan persentase kerusakan tubulus seminiferus dan tebal epitel seminiferus. Data dikatakan distribusi normal apabila  $P > 0,05$ . Analisis data dilakukan dengan uji statistik ANOVA pada taraf kepercayaan 95% dan hasil uji ANOVA tebal epitel seminiferus menunjukkan perbedaan nyata maka dilanjutkan dengan Uji Duncan. Pengujian statistik dilakukan dengan menggunakan aplikasi SPSS versi 26.

## HASIL DAN PEMBAHASAN

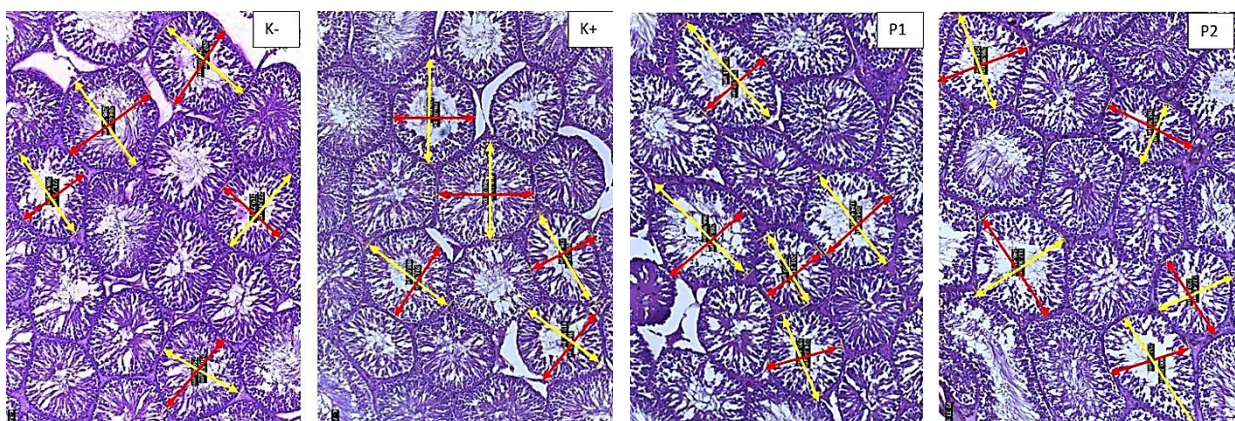
### Bobot Organ

Hasil uji ANOVA pada Tabel 1. dengan taraf signifikansi 5% menyatakan bahwa pemberian sediaan nanokitosan ekstrak etanol daun mimba (SNEEDM) terdapat perbedaan yang tidak nyata terhadap bobot testis hewan uji. Hal tersebut membuktikan bahwa pemberian perlakuan K-, K+, P1, dan P2 selama 28 hari tidak mempengaruhi pertambahan atau penurunan bobot organ testis secara signifikan. Hardiyono dan Soekanto (2013) menyatakan bahwa faktor utama yang mempengaruhi penurunan bobot testis yaitu jika terjadi kerusakan pada sel-sel penyusun tubulus seminiferus. Saputra dkk. (2020) menyatakan salah satu faktor yang menyebabkan bobot testis tidak mengalami perbedaan yang bermakna karena dalam testis telah terjadi pematangan spermatozoa. Hasil penelitian ini menunjukkan bahwa sediaan nanokitosan ekstrak etanol daun mimba belum dapat mempengaruhi bobot organ testis. Hal tersebut diduga disebabkan oleh adanya perbedaan pada konsentrasi bahan uji yang diberikan. Konsentrasi yang diberikan pada penelitian ini lebih kecil dari konsentrasi yang diberikan oleh Fauziah (2016). Hardiyono & Soekanto (2013) menyatakan faktor utama yang mempengaruhi bobot testis

adalah saluran tubulus seminiferus. Bobot organ testis dapat mengalami penurunan jika terjadi kerusakan pada sel-sel penyusun tubulus seminiferus.

### Diameter Tubulus Seminiferus

Hasil penelitian pada Tabel 1. menunjukkan hasil bahwa sediaan nanokitosan ekstrak etanol daun mimba juga tidak menunjukkan perbedaan yang nyata terhadap perubahan diameter tubulus seminiferus ( $P > 0.05$ ). Hal tersebut membuktikan bahwa pemberian perlakuan K-, K+, P1, dan P2 selama 28 hari tidak mempengaruhi pertambahan atau penurunan diameter tubulus seminiferus secara signifikan. Diameter tubulus seminiferus tidak mengalami perbedaan yang nyata diduga karena tubulus seminiferus memiliki sifat reversibel. Hal ini sesuai dengan Hafez & Hafez (2009) yang menyatakan bahwa tubulus seminiferus bersifat reversibel karena terjadi proses spermatogenesis atau pembentukan spermatozoa yang kembali mengalami peningkatan dengan munculnya kembali sel-sel spermatogenik pada tiap penampang tubulus seminiferus testis mencit. Hal tersebut menyebabkan lapisan sel-sel spermatogenik menjadi semakin banyak dan diameter tubulus dapat kembali mengalami peningkatan.



Gambar 1. Sediaan histologis tubulus seminiferus pada hewan uji K-, K+, P1, dan P2 dengan pewarnaan HE pada perbesaran 100x. Keterangan: panah kuning = jarak diameter terpanjang, panah merah = jarak diameter terpendek

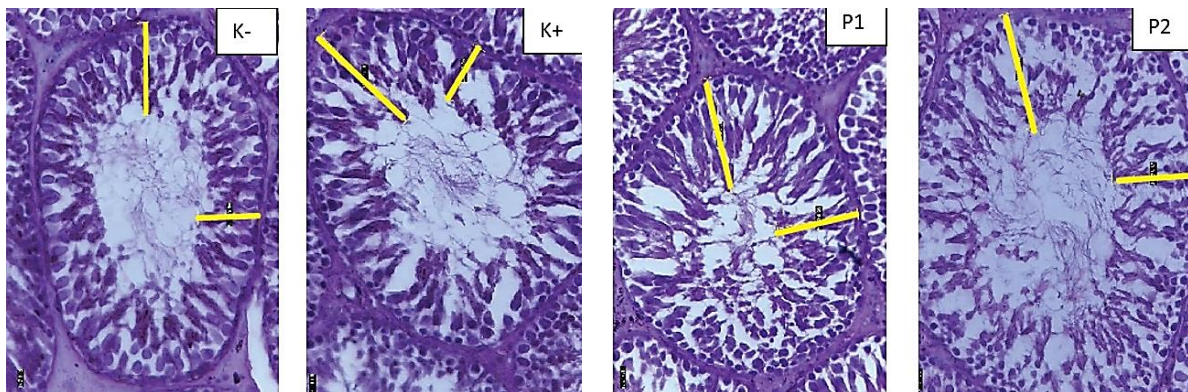
### Persentase Kerusakan Tubulus Seminiferous

Hasil penelitian pada Tabel 1. menunjukkan hasil bahwa sediaan nanokitosan ekstrak etanol daun mimba juga tidak menunjukkan perbedaan yang nyata terhadap persentase kerusakan tubulus seminiferus ( $P>0.05$ ). Kerusakan tubulus seminiferus dapat dilihat melalui epitel tubulus seminiferus yang terlepas. Menurut Anindita dkk. (2009) kerusakan tubulus seminiferus dapat dilihat melalui lumen yang mengalami penurunan kualitas karena tampak terisi penuh oleh spermatozoa baik yang masih menempel pada sel sertoli maupun yang mengalami spermiasi. Hasil penelitian ini menunjukkan bahwa kerusakan tubulus seminiferus dapat dilihat pada terdapat beberapa tubulus seminiferus yang terlepas dari membrannya. Lumen pada tubulus seminiferus terisi penuh oleh spermatozoa.

### Tebal Epitel Tubulus Seminiferus

Hasil uji ANOVA yang dapat dilihat pada Tabel 1. dan Lampiran 5. menunjukkan bahwa

ketebalan epitel tubulus seminiferus mengalami perbedaan yang nyata ( $P<0.05$ ) setelah pemberian sediaan nanokitosan ekstrak etanol daun mimba. Rerata ketebalan epitel tubulus seminiferus pada kelompok K- yaitu  $71.670\pm 6.294$ . Rerata pada kelompok K+ yaitu  $59.483\pm 5.567$ . Rerata pada kelompok P1 yaitu  $68.828\pm 4.433$ , sedangkan pada kelompok P2 yaitu  $61.980\pm 4.172$ . Berdasarkan uji duncan kelompok K- tidak terdapat perbedaan yang nyata terhadap kelompok P1 namun terdapat perbedaan yang nyata terhadap kelompok P2 dan K+. Kelompok perlakuan K- dan P1 memiliki rerata ketebalan epitel tubulus seminiferus lebih besar dibandingkan dengan kelompok perlakuan K+ dan P2. Rerata tertinggi yaitu pada kelompok K- sedangkan yang terkecil adalah kelompok K+. Hal ini diduga bahwa terdapat efek penurunan ketebalan epitel pada tubulus seminiferus. Anindita dkk. (2009) menyatakan bahwa tebal lapisan epitel tubulus seminiferus berhubungan dengan komponen penyusunnya seperti sel spermatogenik dan non spermatogenik.



Gambar 2. Sayatan histologis tubulus seminiferus pada K-, K+, P1, dan P2 dengan pewarnaan HE pada perbesaran 400x. Keterangan: garis kuning = tebal epitel tubulus seminiferus.

Pembuatan sediaan nanokitosan ekstrak etanol daun mimba ini dikatakan berhasil karena ukuran partikel yang diperoleh berkisar pada 300 nm. Pengujian nanopartikel dengan menggunakan PSA (*Particle Size Analyzer*) menunjukkan bahwa materi ekstrak berhasil dibuat nanopartikel. Ukuran nanopartikel pada NaTPP: kitosan yaitu 202,3 nm. Ukuran nanopartikel 1 NaTPP-Khitosan: 0,5

Ekstrak Etanol Daun Mimba yaitu 324,9 nm, sedangkan pada bahan 1 NaTPP-Khitosan: 1 Ekstrak Etanol Daun Mimba yaitu berukuran 297.3 nm. Bahan yang diuji memiliki ukuran partikel yang kecil sehingga dapat menyebabkan kandungan senyawa fitokimia yang ada di dalamnya dapat sampai ke organ target yaitu testis, yang ditunjukkan dengan adanya pengaruh yang nyata

terhadap tebal epitel tubulus seminiferus. Penelitian ini menunjukkan *blood tissue barrier* dapat dilewati sehingga memberi efek pada tubulus seminiferus yaitu menurunkan ketebalan epitel tubulus seminiferus. Mruk & Chen (2015) menyatakan bahwa testis memiliki *blood testis barrier* (BTB) yang tidak dapat ditembus jika senyawa yang

masuk ke dalam tubuh berukuran besar. *Blood testis barrier* merupakan penghalang fisik yang memisahkan pembuluh darah dari tubulus seminiferous. *Blood testis barrier* merupakan lapisan yang dapat ditembus molekul yang berukuran kecil, ion dan metabolit.

Tabel 1. Bobot organ, diameter tubulus seminiferus, tebal epitel tubulus seminiferus, dan persentase kerusakan tubulus seminiferus setelah pemberian sediaan nanokitosan ekstrak etanol daun mimba (*A. indica A. Juss*) tikus putih jantan (*R. noervegicus L.*) selama 28 hari.

	Bobot organ ( $\bar{x} \pm SD$ )	Diameter tubulus seminiferus ( $\bar{x} \pm SD$ )	Tebal epitel tubulus seminiferus ( $\bar{x} \pm SD$ )	Persentase kerusakan tubulus seminiferus ( $\bar{x} \pm SD$ )
K-	1.596 <sup>a</sup> ±0.229	264.756 <sup>a</sup> ±12.433	71.670 <sup>d</sup> ±6.294	57.220 <sup>a</sup> ±14.970
K+	1.730 <sup>a</sup> ±0.080	247.047 <sup>a</sup> ±11.944	59.483 <sup>a</sup> ±5.567	52.775 <sup>a</sup> ±30.723
P1	1.685 <sup>a</sup> ±0.134	261.919 <sup>a</sup> ±7.377	68.828 <sup>c</sup> ±4.433	55.553 <sup>a</sup> ±17.594
P2	1.711 <sup>a</sup> ±0.186	249.622 <sup>a</sup> ±19.357	61.980 <sup>b</sup> ±4.172	60.555 <sup>a</sup> ±15.117

Keterangan: Data disajikan berupa rata-rata  $\bar{x} \pm$  standar deviasi (SD). Angka yang diikuti superskrip yang sama pada kolom yang sama menunjukkan perbedaan tidak nyata ( $P > 0.05$ ); K- = kontrol normal, (tikus normal diberi aquades), K+ = Kontrol positif (tikus diberi sediaan nanokitosan), P1 = Perlakuan (tikus diberi sediaan nanokitosan dan ekstrak etanol daun mimba dengan perbandingan 1:0.5), P2 = Perlakuan (tikus diberi sediaan nanokitosan dan ekstrak etanol daun mimba dengan perbandingan 1:1).

Senyawa yang mempunyai inti steroid dapat berikatan pada reseptor testosteron karena merupakan prekursor testosteron. *Gonadotrophin releasing hormone* yang disekresikan oleh sel-sel hipotalamus yang memiliki reseptor testosteron. Sel-sel pituitari anterior dan GnRH juga mensekresikan gonadotropin. Reseptor testosteron tersebut dapat menyebabkan pengaruh negatif terhadap sekresi GnRH dan LH. *Gonadotrophin releasing hormone* dan LH yang mengalami penurunan dapat menyebabkan sekresi FSH dan testosteron juga mengalami penurunan (Wiryawan dkk., 2009). Spermatogenesis sangat dipengaruhi oleh hormon gonadotropin yaitu LH, FSH, dan testosteron. Fungsi dari hormon-hormon tersebut adalah untuk mengontrol proses selular pada sistem reproduksi. Sistem selular yaitu aliran ion-ion, aktivitas enzim, sintesis protein, sekresi hormon testosteron, maturasi spermatozoa, dan komunikasi antar sel. Habatan yang terjadi pada biosintesis dan transportasi hormon-hormon reproduksi, maka dapat menyebabkan infertilitas pada jantan (Sutyarso & Busman, 2003).

Senyawa dalam ekstrak etanol daun mimba sebelum mencapai organ target akan melalui proses detoksifikasi pada hepar. Hal ini sesuai dengan pernyataan Batticaca (2009) yaitu senyawa toksik akan mengalami proses detoksifikasi pada hepar. Singh & Cauhan (2014) juga menyatakan bahwa dalam ekstrak etanol daun mimba terdapat senyawa aktif yang mengalami detoksifikasi dalam hepar. Senyawa aktif tersebut yaitu fenol, tannin, saponin, flavonoid dan glikosida. Detoksifikasi yang terjadi di hepar mampu mengubah senyawa aktif yang berperan dalam sistem regulasi hormon reproduksi. Penelitian yang dilakukan Avycena, dkk (2019) menyatakan flavonoid yang terdapat pada ekstrak etanol daun mimba telah mengalami detoksifikasi pada hepar sehingga berakibat pada fungsi hipotalamus yang tidak terpengaruh sehingga biosintesis dan sekresi gonadotrophin yaitu LH dan FSH tidak mengalami gangguan. Hasil dari penelitian ini menunjukkan tidak ada perbedaan yang nyata pada bobot organ, diameter tubulus seminiferus, dan persentase kerusakan tubulus seminiferus, hal itu berarti senyawa pada

bahan uji menyebabkan biosintesis maupun sekresi hormon testosteron tetap normal. Senyawa pada bahan uji yang bersifat toksik walaupun telah mengalami detoksifikasi pada hepar diduga masih dapat menembus tubulus seminiferus dan mempengaruhi ketebalan epitel melalui pembuluh darah. Hal ini ditunjukkan dengan rerata ketebalan epitel pada kelompok perlakuan K+, P1, dan P2 yang lebih kecil dibandingkan dengan kelompok kontrol normal.

Akanji *et al.* (2014) menyatakan bahwa tanin merupakan salah satu zat yang berpengaruh dan dapat menurunkan konsentrasi spermatozoa. Senyawa pada bahan uji yang bersifat toksik walaupun telah mengalami detoksifikasi pada hepar diduga masih dapat menembus tubulus seminiferus dan mempengaruhi ketebalan epitel melalui pembuluh darah. Hal ini ditunjukkan dengan rerata ketebalan epitel pada kelompok perlakuan K+, P1, dan P2 yang lebih kecil dibandingkan dengan kelompok kontrol normal. Parhizkar dkk. (2014) menyatakan bahwa senyawa alkaloid, flavonoid, dan saponin dapat mempengaruhi struktur mikroanatomi testis. Saponin dapat meningkatkan sifat afrodisiak karena memiliki efek stimulasi pada produksi androgen. Saponin juga dapat meningkatkan kadar testosteron yang merupakan hormon utama untuk spermatogenesis. Kadar testosteron yang meningkat dapat menyebabkan terjadinya peningkatan konsentrasi sperma. Hal tersebut menyebabkan testosteron dapat membuat ketebalan epitel tubulus seminiferus mengalami penurunan.

## KESIMPULAN

Hasil penelitian membuktikan bahwa ekstrak etanol daun mimba (*Azadirachta indica* A. Juss.) yang dikemas dalam bentuk nanokitosan dapat menembus membran sehingga mempengaruhi histologis testis tikus (*R. norvegicus* L.) yang ditunjukkan dengan penurunan ketebalan lapisan epitel pada tubulus seminiferus .

## UCAPAN TERIMA KASIH

Penulis mengucapkan terimakasih kepada Fakultas Sains dan Matematika Universitas

Diponegoro atas dukungan dana serta fasilitas penelitian yang diberikan. Penelitian ini terlaksana dengan sumber dana APBN Fakultas Sains dan Matematika UNDIP Tahun Anggaran 2021 dengan Nomer Kontrak: 2173/UN7.5.8.2/PP/2021

## DAFTAR PUSTAKA

- Akanji, A.M., A. M. Ogungbesan and I. A. Emiola. (2014). Toxicological Effect Of Raw Jack Beans, Bambara Groundnuts And Benne Seeds On Semen And Sperm Quality Of Cockerels. *J. Agricult Env Sci.* 4(1): 204-211.
- Anindita, R., M. A. Djaelani, and S. M. Mardiyati. (2009). Diameter Dan Tebal Lapisan Epitel Tubulus Seminiferus Serta Bobot Testis Mencit (*Mus Musculus*) Setelah Pemberian Tauge Kacang Hijau (*Vigna Radiata*). *Buletin Anatomi Dan Fisiologi* dh Sellula. Vol 7(2).
- Apolonia, M., dan S. Sukajarti. (2017). Pengaruh Ekstrak Biji Pepaya (*Carica papaya* L.) dan Ekstrak Daun Mimba (*Azadirachta indica* A. Juss) terhadap Diameter Tubulus Seminiferus, Sel Leydig dan Bobot Testis Mencit (*Mus musculus*). *Stigma Journal of Science.*10(1): 5-11.
- Avycena, S., A. J. Sitasiwi, dan S. M. Mardiyati. (2019). Struktur Tubulus Seminiferus Mencit (*Mus musculus* L.) Setelah Paparan Ekstrak Etanol Daun Mimba (*Azadirachta Indica* A.Juss). *Jurnal Pro-Life.* 1(7): 42-48.
- Batticaca, F.B.. (2009). *Asupan Keperawatan Klien dengan Gangguan Sistem Metabolisme.* Jakarta: Salemba Medika
- Fauziah, K.R.. (2016). Profil Tekanan Darah Normal Tikus Putih (*Rattus Norvegicus*) Galur Wistar Dan Sprague-Dawley. *Acta Veterinaria Indonesia.* 2(6):32-37.
- Fitri, D., N. Z. W. Kiromah, dan T. C. Widiastuti. (2019). Formulasi Dan Karakterisasi Nanopartikel Ekstrak Etanol Daun Salam (*Syzygium polyanthum*) Pada Berbagai Variasi Komposisi Kitosan Dengan Metode Gelasi Ionik. *Journal of Pharmaceutical Science and Clinical Research.* 1(5):61-69.
- Hafez, B., and E. S. E. Hafez. (2009). *Reproduction in Farm Animals.* 7<sup>th</sup> edition Wiley Online Library. p. 110-125.
- Hardiyono, dan Soekanto. (2013). Pengaruh Pemberian Royal Jelly Peroral Terhadap Berat Testis dan Proporsi Berat Testis Terhadap Berat Badan Tikus Putih (*Rattus*

- Norvegicus Strain Wistar) Jantan. *Jurnal Ilmiah Kedokteran*. 10(2): 176-182.
- Hasmat, I., H. A., dan A. Ahmed. (2012). Neem (*Azadirachta indica A. Juss*) - A Nature's Drugstore: An overview. *International Research Journal of Biological Sciences*. 6(1):76-79.
- Laila, Nur., A.J. Sitasiwi, S. Isdadiyanto. (2022). Effect of Neem Leaf Extract on Reproductive Potential of Male Rats Fed High-Fat Diet. *Biosaintifika*. 14 (1): 135-146.
- Martien, R., Adhyatmika, I. D. K. Irianto, V. Farida, dan D. P. Sari. (2012). Perkembangan Teknologi Nanopartikel Sebagai Sistem Penghantaran Obat. *Majalah Farmaseutik*. 1(8): 133-144.
- Mruk, D. D., and C.Y. Chen, (2015). The Mammalian Blood-Testis Barrier: Its Biology and Regulation. *Endocrine Reviews*. 36(5): 564-591.
- Munaya, N., A. Brahmadi, dan Y. B. H. Sakti. (2018). Efek Stres Puasa terhadap Ketebalan Epitel dan Diameter Tubulus Seminiferus *Rattus norvegicus*. *Mutiara Medika Jurnal Kedokteran dan Kesehatan*. 1(18):1-7.
- Parhizkar, S., S. B. Zulkifli, and M. A. Dollah. (2014). Testicular morphology of male rats exposed to *Phaleria macrocarpa* (Mahkota Dewa) aqueous extract. *Iran J Basic Med Sci*. 17(5):384-390.
- Puspitasari, A., Sudarso, dan B. A. Dhiani. (2009). Aktivitas Antijamur Ekstrak Etanol Soxhletasi Dan Maserasi Daun Mimba (*Azadirachta Indica*) Terhadap *Candida Albicans*. *PHARMACY*. 2(6):6-12.
- Putri, A. I., A. Sundaryono, dan I N. Candra. (2012). Karakterisasi Nanopartikel Kitosan Ekstrak Daun Ubijalar (*Ipomoea Batatas L.*) Menggunakan Metode Gelasi Ionik. *Jurnal Pendidikan Dan Ilmu Kimia*. 2(2): 203-207.
- Saputra, A. R., A. J. Sitasiwi, dan T. R. Saraswati. (2020). Gonadosomatic Index Tikus Jantan (*Rattus Norvegicus*) Setelah Paparan Ekstrak Daun Mimba (*Azadirachta Indica*) Sebagai Senyawa Antifertilitas. *Jurnal Pro-Life*. 3(7):288-298.
- Seriana, I, M.A. Darusman, S. Wahyuni. (2020). Neem Leaf Extract (*Azadirachta indica A.Juss*) on Male Reproductive System: a mini-review. *IOP Conf. Ser.: Earth Environ. Sci*. 399 012106.
- Singh, V. and D. Chauhan. (2014). Phytochemical Evaluation of Aqueous and Ethanolic Extract of Neem Leaves (*Azadirachta Indica*) Indo American. *Journal of Pharmaceutical research*. 14(12): 5943-5948.
- Sutyarso, dan H. Busman. (2003). Hubungan Keadaan Hormon Testosteron Terikat dengan Jumlah dan Kualitas Spermatozoa Pria Infertil Idiopatik. *Jurnal Sains Tek*. 3(9): 29-34.
- Wiryanan, S., I. G. Nyoman, I. Wahyuniari, dan I. Ayu. (2009). Ekstrak Biji Klabet Menurunkan Jumlah Sel Spermatozoa pada Kelinci. *Jurnal Veteriner*. 10(2): 71-76.